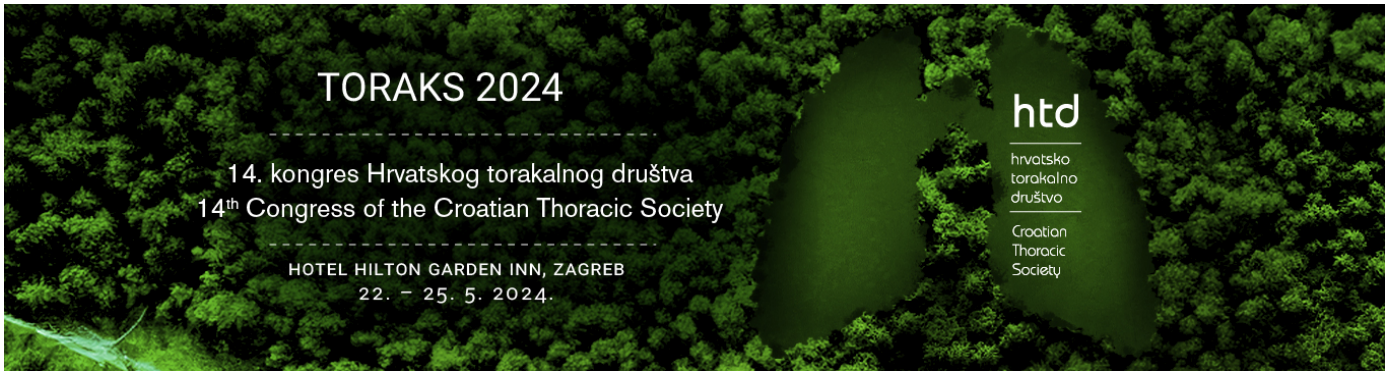

LEZIJE DOJKI KAO PRVI ZNAK DISEMINIRANE GRANULOMATOZE S POLIANGITISOM

PEHAR M.[1], Galić K.[1], Pehar R.[2]

[1] SKB MOSTAR, Mostar, Bosnia and Herzegovina
Odjel za plućne bolesti i tb

[2] DOM ZDRAVLJA MOSTAR, Mostar, Bosnia and Herzegovina
Ambulanta obiteljske medicine

Objective:

Granulomatoza s poliangitisom (GPA) je nekrotizirajući granulomski vaskulitis koji može zahvatiti bilo koji organ, a najčešće gornji i donji respiracijski sustav i bubrege. Bolest gotovo uvijek ima bifazičan tijek. Inicijalna, benigna, faza može trajati godinama, ali u svakom času može prijeći u klasični diseminirani oblik. Imunološki mehanizmi imaju važnu ulogu u patogenezi. Visok postotak bolesnika s GPA ima povišen titar antineutrofilnih citoplazmatskih protutijela (C-ANCA) usmjerenih na serinsku proteazu 3 (PR3). C-ANCA su osjetljiv i specifičan biljeg aktivnosti bolesti, te su uz patohistološki nalaz najvažniji pokazatelji bolesti. Lezije dojke kod GPA su neuobičajene i iznimno rijetke, s oko 40 slučajeva objavljenim do danas počevši od prvog izvješća Elsnera 1969 .

Methods:

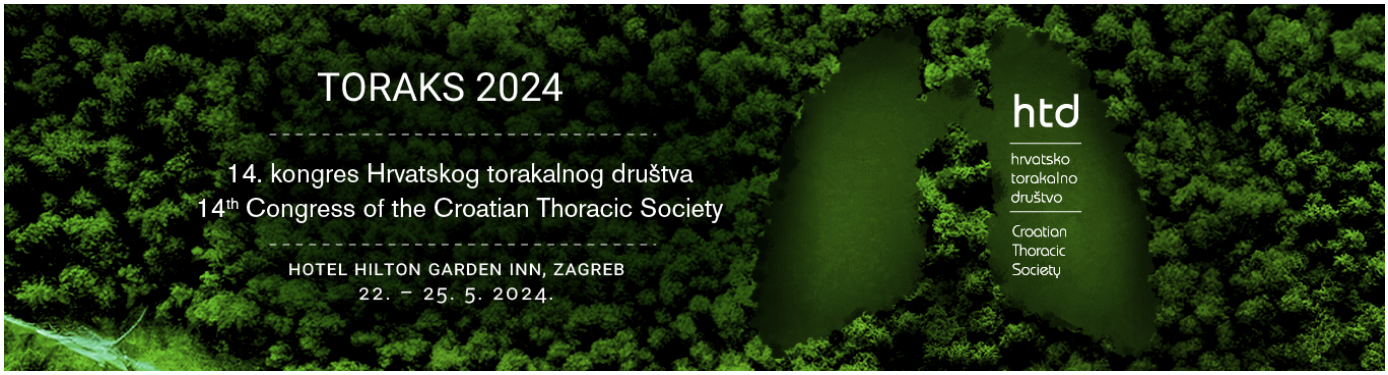

Prikazujemo 43 godišnju pacijenticu koja je u travnju 2019.godine napipala čvorove u obje dojke s egzulceracijom kože lijeve dojke iz koje secernira smeđi sadržaj. Nakon dijagnostičke obrade 11.srpnja učinjen kirurški zahvat (ekscizija i kvadrantektomija cističnihi nodularnih lezija dojki). Patohistološki nalaz je ukazivao na granulomatoznu upalu (mastitis lobularis granulomatoza). Dva tjedna kasnije pacijentica je zbog vrućice kašlja i zaduhe hospitalizirana u pripadajućoj županijskoj bolnici. Nakon kliničkog pregleda, laboratorijske i radiološke dijagnostičke obrade postavljena je dijagnoza apscesa pluća. Unatoč antibiotskoj terapiji stanje pacijentice se rapidno pogoršavalo. 27.09.2019.godine pacijentica je premještena u našu ustanovu radi daljnje dijagnostičke obrade.

Result:

Učinjenom dijagnostičkom obradom dokazana je multiorganska, diseminirana granulomatoza s poliangitisom (GPA). Na ordiniranu kortikosteroidnu i imunosupresivnu terapiju postignuta je potpuna remisija bolesti.

Conclusion:

Dijagnoza granulomatoze s poliangitisom može biti zahtjevna zbog varijabilne kliničke slike i mogućeg zahvaćanja gotovo svih organskih sustava, a potvrda dijagnoze neophodna je za pravovremeni početak liječenja. Ovaj prikaz slučaja upućuje na potrebu da u diferencijalnoj dijagnozi nodoznih lezija dojke, osim benignih i malignih bolesti, uvijek posumnjamo i na Granulomatozu s poliangitisom (GPA).